

<https://doi.org/10.22256/pubvet.v12n1a9.1-5>

Luxação de patela lateral, congênita, bilateral em cão: Relato de caso

Ana Estelita Nascimento de Carvalho^{1*}, Adriana Elizabeth Cordeiro Barbosa¹, Daniella Kaísa de Oliveira Bezerra¹, Claudina Rita de Souza Pires¹, Carolina Franchi João², Maridelzira Betânia Moraes David³, Luiz Fernando Moraes Moreira³

¹Aluna de Pós-graduação da Universidade Federal do Pará, Instituto de Medicina Veterinária. Castanhal – PA Brasil

²Professor da Universidade Federal do Pará, Instituto de Medicina Veterinária. Castanhal – PA Brasil. E-mail: carolfranchi@yahoo.com.br

³Médico Veterinário da Universidade Federal Rural da Amazônia, Instituto de Saúde e Produção Animal. Belém – PA Brasil.

*Autor para correspondência: estelitavet@hotmail.com

RESUMO. Foi diagnosticado um caso de luxação patelar lateral bilateral congênita em um cão, macho, da raça Poodle, 2 anos de idade, que inicialmente apresentava grau 3, evoluindo ao grau 4 no membro esquerdo após cirurgias para correção. A luxação patelar lateral é pouco frequente e afeta principalmente cães de raças grandes e gigantes, sendo condição rara em cães de raças pequena e miniatura.

Palavras chave: claudicação, luxação patelar congênita, luxação patelar lateral

Lateral luxation patellar, congenital, bilateral in dog: A case report

ABSTRACT. Congenital bilateral lateral patellar luxation was diagnosed in a 2-year-old, Poodle, who initially presented grade 3 but who progressed to grade 4 in the left limb after surgery for correction. Lateral patellar luxation is less frequent and affects dogs of large and giant breeds. It is rare condition in small and miniature breeds dogs.

Keywords: claudication, congenital patellar luxation, lateral patellar luxation

Luxación de patela lateral, congénita, bilateral en perro: Reporte de caso

RESUMEN. Se diagnosticó un caso de luxación patelar lateral bilateral congénita en un perro macho de la raza Poodle, 2 años de edad, que inicialmente presentaba grado 3, evolucionando al grado 4 en el miembro izquierdo después de las cirugías para corrección. La luxación patelar lateral es poco frecuente y afecta principalmente a perros de razas grandes y gigantes, siendo condición rara en perros de razas pequeña y miniatura.

Palabras clave: claudicación, luxación patelar congénita, luxación patelar lateral

Introdução

Os distúrbios da articulação femorotibiopatelar são frequentes causas de claudicação e impotência do membro pélvico em cães, dentre elas se destaca a luxação patelar de origem traumática ou congênita (Piermattei and Flo, 2009). É classificada em graus de acordo com o tipo e a severidade das anormalidades, sendo importante

para a determinação da escolha da terapia e do prognóstico. A forma congênita é frequente e há indícios de que seja uma doença hereditária, provavelmente poligênica e multifatorial (Denny and Butterworth, 2000).

A luxação lateral é mais comum nas raças grandes e gigantes, sendo rara em cães de raças

pequenas e miniaturas ([Hayes et al., 1994](#), [Slatter, 2007](#)).

A correção cirúrgica exige o alinhamento do mecanismo extensor - quadríceps femoral e a estabilização da patela na tróclea femoral ([Villanova Júnior and Caron, 2010](#)). Anormalidades que gerem tensões anatômicas com tendência à luxação patelar, devem ser corrigidas para evitar recidivas e insucesso cirúrgico. Sugerem-se intervenções associadas com a correção dos tecidos moles periarticulares e a correção de tecido ósseo nos casos de alterações ósseas torcionais e angulares ([Arthurs and Langley-Hobbs, 2006](#), [Piermattei and Flo, 2009](#), [Fossum, 2014](#)). Nesse contexto recorrem-se a técnicas como trocleoplastia ou condroplastia ([Piermattei and Flo, 2009](#), [Souza et al., 2010](#)). O prognóstico depende da severidade dos sinais clínicos, da idade do paciente no momento da intervenção e do grau de luxação patelar ([Fossum, 2014](#)).

Este trabalho relata o caso de um cão, macho, 2 anos de idade, da raça Poodle com luxação patelar lateral, congênita, bilateral, grau 3 que evoluiu ao grau 4 após o tratamento cirúrgico.

Relato de caso

Foi atendido no Hospital Veterinário Mario Dias Teixeira da Universidade Federal Rural da Amazônia um cão, macho, da raça Poodle, 2 anos de idade, castrado. Aos 5 meses de idade apresentava marcha instável com pouco apoio nos

membros pélvicos, relutância em saltar, dificuldade para subir degraus e postura moderadamente encurvada. Na idade adulta, deambulava anormalmente, com os membros arqueados, pés voltados para fora e região posterior levemente agachada. Visivelmente, havia pouco desenvolvimento bilateral do quadríceps femoral, de forma mais acentuada no membro esquerdo, sobre o qual também apresentava menor apoio do peso corporal. Quanto à postura, demonstrava maior sustentação do peso nos membros torácicos. Não demonstrava dor ao exame físico das articulações coxofemorais, femorotibiopatelares, tarsocrurais ou qualquer alteração em coxins e falanges. As patelas apresentavam-se deslocadas lateralmente em relação ao sulco troclear, podendo ser reposicionadas manualmente quando em extensão, mas tornando a luxar de forma espontânea à flexão do membro, caracterizando o quadro de luxação patelar lateral bilateral, grau 3, congênita. Após o diagnóstico, foi recomendado cirurgia corretiva no membro pélvico esquerdo, que apresentava maiores alterações musculoesqueléticas.

Como protocolo pré-anestésico foi administrado Acepromazina e Cloridrato de Tramadol. Propofol para indução anestésica; Isoflurano para manutenção e o bloqueio epidural com Lidocaína e Morfina.

Ao primeiro acesso cirúrgico, foi observada a tróclea rasa, feita a condroplastia e o pregueamento do retináculo medial ([Figura 1](#)).

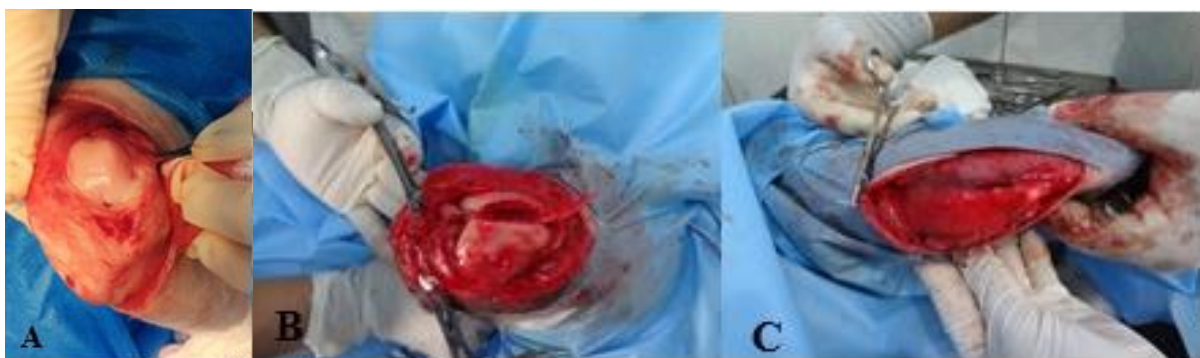

Figura 1. Transoperatório em cão. A. Tróclea rasa. B. Condroplastia troclear – elevação de retalho cartilaginoso. C. Pregueamento do retináculo medial.

Cinco meses após, constatou-se a relaxação da patela lateralmente, encaminhando o animal a novo procedimento cirúrgico. Nesse momento, foi observado o desalinhamento entre o sulco troclear e a crista tibial, promovendo-se então a sua transposição medialmente com a estabilização da

tuberosidade tibial em sua nova localização com fio de aço número 0 ([Figura 2](#)).

Dez dias após, notou-se a relaxação com evolução do quadro de Grau 3 ao Grau 4. As alterações articulares foram evidenciadas nas radiografias dispostas na [figura 3](#).

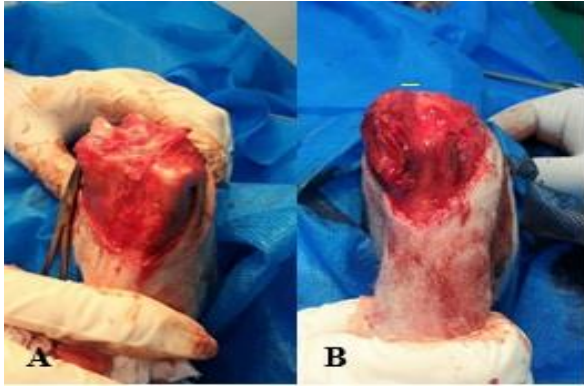


Figura 2. Transoperatório em joelho esquerdo de cão. A. Crista tibial desviada lateralmente com relação ao sulco troclear. B. Crista tibial alinhada após transposição medial e pregueamento do retináculo medial.

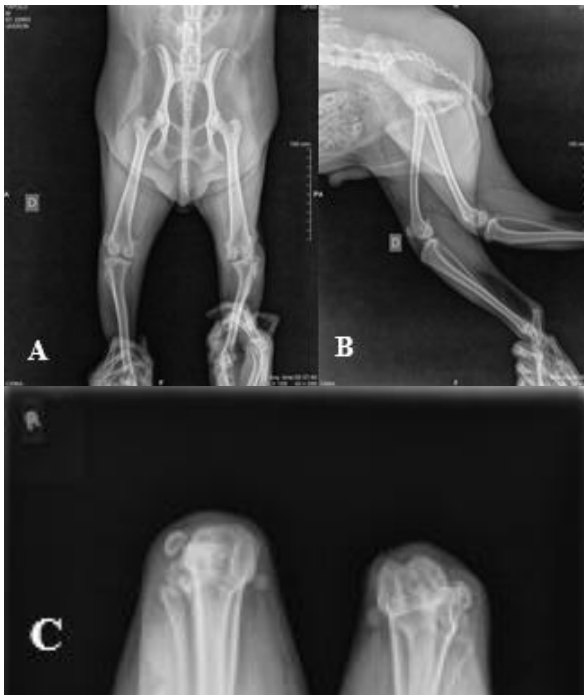

Figura 3. Radiografias de cão. A. Projeção craniocaudal – luxação patelar lateral bilateral. Não há alterações em articulação coxofemoral ou deformação femoral ou tibial. Patela esquerda luxada lateralmente com fio de cerclagem no côndilo lateral esquerdo. B. Projeção mediolateral – patela direita em posição anatômica normal. Não visibilização da patela em membro esquerdo. C. Projeção axial – luxação patelar lateral bilateral. Ausência de sulco troclear no membro direito. Sulco troclear aprofundado no membro esquerdo. Fio de cerclagem aderido ao côndilo lateral esquerdo.

Quatro meses após a segunda cirurgia, o animal sustentava menos peso no membro quando comparado anteriormente ao segundo acesso cirúrgico, chegando a mantê-lo na maior parte do tempo suspenso, além da evidente atrofia muscular pelo pouco uso. Demonstrava sensibilidade dolorosa ao exame físico de extensão e flexão nessa articulação. Foi submetido à terceira cirurgia, onde foi retirado o fio de

cerclagem aderido ao côndilo lateral remanescente da cirurgia anterior e instituídos o aprofundamento do sulco troclear e a nova transposição da crista tibial com fixação, desta vez, por um pino de fixação, desta vez, por um pino de Steinmann modificado artesanalmente no formato de grampo ([Figura 4](#)).

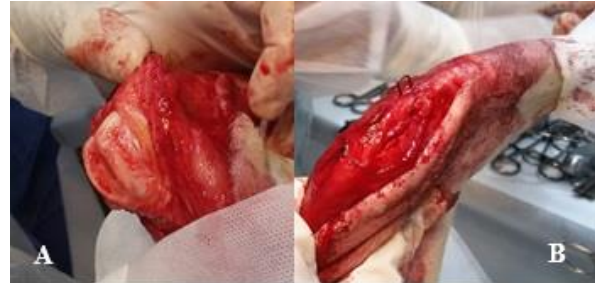

Figura 4. Transoperatório em joelho esquerdo de cão. A. Aspecto do sulco troclear após o aprofundamento da borda interna da crista tibial lateral. B. Utilização de um grampo de aço confeccionado com pino intramedular de steinmann para fixação da tuberosidade tibial.

Suturou-se a cápsula articular e procedeu-se o pregueamento do retináculo medial e posterior dermorrafia.

Ao exame clínico feito 10 dias após a cirurgia, não houve reluxação patelar. Entretanto, 4 meses após a cirurgia, à radiografia, verificou-se a avulsão da crista tibial e a patela localizada cranialmente ao sulco troclear ([Figura 5](#) e [6](#)).

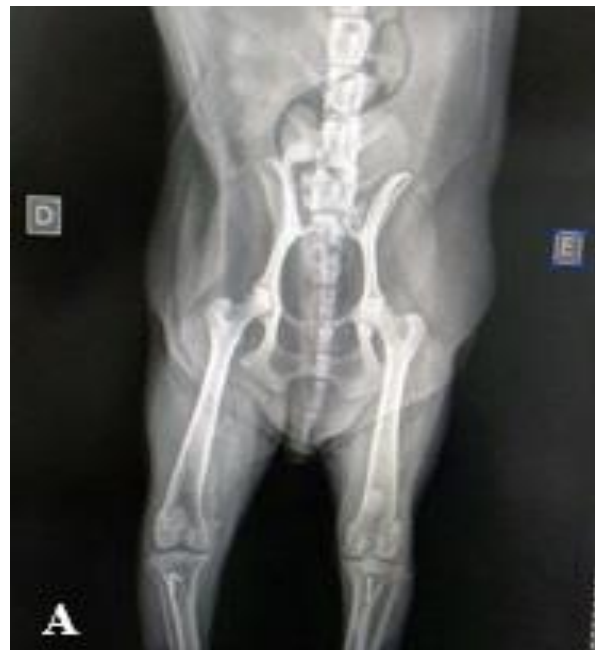

Figura 5. Radiografia de pós-operatório imediato em cão. A. Projeção Craniocaudal – Patela na posição proximal da tróclea no membro esquerdo e a presença do implante metálico na crista tibial.

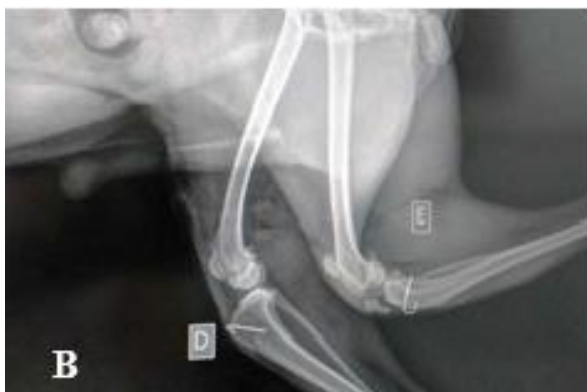

Figura 6. Radiografia de pós-operatório imediato em cão. Projeção Mediolateral – Patela esquerda cranialmente ao sulco troclear. Avulsão da crista tibial com deslocamento cranial.

Discussão

Neste estudo, o animal foi diagnosticado e reparado cirurgicamente aos 2 anos de idade, quando a postura e a dificuldade na marcha ficaram mais evidentes. Quanto à faixa etária, [Lara et al. \(2013\)](#) observaram a predominância da alteração em cães com até 1 ano de idade, na forma congênita e, segundo [Kowaleski et al. \(2012\)](#) com sinais clínicos bilateralmente aos 5 ou 6 meses de idade, semelhante ao que ocorreu neste caso. O paciente avaliado apresentou o grau 3, sendo um dos graus mais prevalentes nos estudos de [Hayes et al. \(1994\)](#).

Apesar da luxação lateral diagnosticada no Poodle ser a raça de maior ocorrência nos estudos feitos por [Lara et al. \(2013\)](#) a maior frequência dessa condição é observada em cães de raça grande e gigante de acordo com [Hayes et al. \(1994\)](#) e [Slatter \(2007\)](#). E quanto à predisposição sexual, diferentemente deste relato, [D'Andrade \(2014\)](#) a observaram mais em fêmeas.

A correção cirúrgica foi feita no membro esquerdo, que apresentava as alterações musculoesqueléticas pré-operatórias mais evidentes. No qual se associaram duas técnicas: a condroplastia, a fim de preservar a cartilagem articular como citado por [Piermattei and Flo \(2009\)](#), no intuito de proporcionar rápido restabelecimento da função do membro com menor predisposição ao desenvolvimento de doença articular degenerativa. Contrariando os autores ao afirmarem que em animais entre 8 e 10 meses a técnica é mais viável, nesse caso, apesar da idade, a condroplastia foi realizada de forma satisfatória com facilidade na elevação do retalho. Além do plegueamento do retináculo medial para causar tensão patelar no lado oposto à luxação evitando um novo deslizamento como

recomendam os mesmos autores.

Na segunda cirurgia foi feita a transposição da tuberosidade tibial, fixada com fio de aço, estabelecendo uma linha reta com o sulco troclear como sugerem [Villanova Júnior and Caron \(2010\)](#) e novamente o plegueamento do retináculo medial. No pós-operatório, o fio de aço migrou da crista tibial ao côndilo lateral, levando à reluxação patelar e promovendo a evolução de grau 3 ao 4. Essa situação foi citada por [Arthurs and Langley-Hobbs \(2006\)](#), [Slatter \(2007\)](#) e [Shaver et al. \(2014\)](#) onde a reluxação patelar, a migração do implante da transposição da crista tibial e a incapacidade de estender o joelho são complicações que podem acontecer em pós-operatório, inclusive com a evolução a outros graus.

Foi utilizado o grampo metálico no terceiro acesso cirúrgico sendo ineficaz para a fixação da crista tibial o que permitiu sua avulsão e o deslocamento cranial da patela ao sulco troclear, apesar de [Piermattei and Flo \(2009\)](#) e [Fossum \(2014\)](#) recomendarem que pinos de Kirschner, fios de aço ou parafusos e, se necessário, em bandas de tensão produzem bom resultado na fixação da crista tibial em seu novo leito.

Não foram observadas as alterações ósseas torcionais características de cães com graus 3 e 4 citadas por [Fossum \(2014\)](#) não exigindo, portanto, a realização de osteotomias corretivas no fêmur ou na tíbia.

Conclusão

Trata-se de um caso de luxação patelar lateral bilateral em um cão de raça pequena e porte médio, cujos estudos informam ser de ocorrência rara nessa condição. Após as tentativas cirúrgicas anteriores para a correção da luxação patelar, pôde-se constatar a necessidade de associar técnicas cirúrgicas como a condroplastia, o plegueamento do retináculo e a transposição da crista tibial visando alinhar o quadríceps femoral, ligamento patelar e a tíbia. Entretanto, a fixação da crista tibial primeiramente com fio de aço e, posteriormente com grampo metálico, não foram efetivos na estabilização articular ocasionando inclusive a evolução da luxação patelar de grau 3 ao 4.

Referências Bibliográficas

- Arthurs, G. I. & Langley-Hobbs, S. J. 2006. Complications associated with corrective surgery for patellar luxation in 109 dogs. *Veterinary Surgery*, 35, 559-566.

- D'Andrade, A. M. C. S. 2014. *Prevalência da patologia luxação de patela em cães.* 71f. Dissertação (Mestrado). Medicina Veterinária, Universidade Lusófona de humanidades e tecnologia - Lisboa.
- Denny, H. R. & Butterworth, S. J. 2000. *A guide to canine and feline orthopaedic surgery.* Blackwell Science. , Oxford
- Fossum, T. W. 2014. *Cirurgia de pequenos animais*, 4 edn. Elsevier Brasil, São Paulo.
- Hayes, A. G., Boudrieau, R. J. & Hungerford, L. L. 1994. Frequency and distribution of medial and lateral patellar luxation in dogs: 124 cases (1982-1992). *Journal of the American Veterinary Medical Association*, 205, 716-720.
- Kowaleski, M. P., Boudrieau, R. J. & Pozzi, A. 2012. Stifle joint. *Veterinary Surgery: Small Animal*, 1, 906-998.
- Lara, J. S., Oliveira, H. P. & Alves, E. G. L. 2013. Caracterização dos aspectos clínicos, epidemiológicos e lesões associadas à luxação de patela em cães atendidos no Hospital Veterinário no período de 2000 a 2010: estudo retrospectivo. *Arquivo Brasileiro de Medicina Veterinária e Zootecnia*, 65, 1274-1280.
- Piermattei, B. D. L. & Flo, G. L. 2009. *Ortopedia e tratamento das fraturas dos pequenos animais*, 3 ed. edn. Editora Manolo, São Paulo.
- Shaver, S. L., Mayhew, K. N., Sutton, J. S., Mayhew, P. D., Runge, J. J., Brown, D. C. & Kass, P. H. 2014. Complications after corrective surgery for lateral patellar luxation in dogs: 36 cases (2000–2011). *Journal of the American Veterinary Medical Association*, 244, 444-448.
- Slatter, D. H. 2007. *Manual de cirurgia de pequenos animais.* Manole, São Paulo.
- Souza, M. M. D., Rahal, S. C., Padovani, C. R., Mortari, A. C. & Mendes, P. N. 2010. Estudo retrospectivo de cães com luxação patelar medial tratados cirurgicamente. *Ciência Rural*, 40, 1341-1346.
- Villanova Júnior, J. A. & Caron, V. F. 2010. Trocleoplastia por ressecção associada à transposição da tuberosidade tibial e sobreposição da fásia lata para o tratamento da luxação patelar em cães. *Archives of Veterinary Science*, 15, 43-48.

Article History:

Received 27 August 2017

Accepted 13 September 2017

Available on line 20 November 2017

License information: This is an open-access article distributed under the terms of the Creative Commons Attribution License 4.0, which permits unrestricted use, distribution, and reproduction in any medium, provided the original work is properly cited