PUBVET, Publicações em Medicina Veterinária e Zootecnia.

Disponível em: <http://www.pubvet.com.br/texto.php?id=589>.

Avaliação ultrassonográfica de gestação em cadelas - Uma revisão

Gislayne Christianne Xavier Peixoto[1]

[1]Discente do curso de graduação em Medicina Veterinária, Universidade Federal Rural do Semi-árido (UFERSA), Mossoró, RN

RESUMO

Com o presente artigo de revisão objetivou-se abordar os aspectos relacionados á gestação e parto desta espécie. As patologias diversas, quando analisadas por ultrassonografia, seja ela materna ou fetal, são possíveis de serem diagnosticadas de forma precoce. Altas taxas de distocias são observadas nesta espécie, especialmente em algumas raças. Descreveram-se, ainda, o tempo de gestação e organogênese. Assim, o presente trabalho aponta indicações de que a ultra-sonografia consiste um método de diagnóstico e acompanhamento gestacional mais seguro ao alcance dos clínicos veterinários.

Ultrasound evaluation of gestation in bitches - A Review

ABSTRACT

The present article aimed to discuss some aspects of the pregnancy and parturition in such species. The various pathologies, when examined by ultrasonography, either maternal or fetal, are likely to be diagnosed so early. High dystocia levels are observed in this species, specially in some breeds. Also, the time of gestation and organogenesis. So, this work evidence suggests that the ultrasonography is a method of diagnosis and monitoring gestational more secure the scope of veterinary clinical

INTRODUÇÃO

A ultra-sonografia veterinária é um método complementar de diagnóstico, que vem sendo utilizado a partir de meados da década de 80, com pioneirismo no Sudeste Brasileiro. Inicialmente utilizada com finalidades obstétricas, a ultra-sonografia desenvolveu-se rapidamente e encontrou seu caminho na clínica de pequenos animais. Desta forma, estudos voltados à utilização desta técnica em cães, revestem-se de grande importância, pois podem contribuir para o bem-estar desta espécie (CARVALHO, 2004).

Exames ultra-sonográficos requerem um alto nível de agilidade manual e boa coordenação do olho como também uma completa compreensão de anatomia, fisiologia, patofisiologia, efeitos em diferentes tipos e tamanhos dos corpos dos cães, e ainda, capacidades e limitações do equipamento (KOYAMA, 2004).

Das avaliações ultra-sonográficas mais freqüentemente solicitadas pelos clínicos de pequenos animais, destaca-se o diagnóstico de gestação em cadelas. É comprovadamente o exame mais preciso para avaliação da prenhez, além de ser totalmente inócuo para a fêmea, seus fetos, como também para o ultra-sonografista. Por meio deste, é possível um diagnóstico gestacional mais precoce, permitindo monitoração da cadela prenhe, e detecção de possíveis

anormalidades da gestação e dos fetos, tais como subdesenvolvimento do concepto, reabsorção fetal, aborto, sofrimento fetal, morte fetal, maceração, mumificação e anormalidades do próprio feto e ainda, avaliar as condições de ovários, útero e estruturas fetais (CARVALHO, 2004).

A reprodução assistida não é apenas uma prática realizada em animais de produção. Tem havido um crescimento notável na procura de acompanhamento gestacional de cadelas. O exame ultra-sonográfico surge para dar apoio ao diagnóstico dos clínicos veterinários, assegurando um melhor desempenho no trabalho e ainda tranqüilizando os proprietários dos animais, que além da consciência do bem-estar fetal e materno, contentam-se em visualizar as imagens dos conceptos na tela do equipamento.

Com isso, torna-se necessária à realização de uma coletânea que venha a abranger os principais aspectos relacionados à ultra-sonografia gestacional de cadelas. Dessa forma, o clínico veterinário possuirá uma adequada fonte de pesquisa, onde o mesmo será orientado a respeito das características fisiológicas relacionadas com o diagnóstico inicial da gestação e acompanhamento de cada fase da mesma. Também serão abordadas diversas patologias relacionadas com os fetos e/ou a cadela gestante, onde o conhecimento precoce de tais alterações, diagnosticadas pelo ultra-som, poderá ser de fundamental importância para a determinação da viabilidade e bem-estar dos fetos e da fêmea gestante.

REVISÃO DE LITERATURA

1. Ultra-sonografia

Avanços consideráveis ocorreram na utilização da ultra-sonografia para avaliação do trato reprodutivo em um grande número de espécies, incluindo a canina, que anteriormente se restringia a diagnosticar o estado de prenhez. Atualmente, a tecnologia tem conferido maior aplicabilidade desta técnica, permitindo monitoramento do desenvolvimento fetal, cronometrar a gestação,

estimar a data do parto e diagnosticar algumas doenças dos tratos reprodutivos masculino e feminino (ENGLAND *et al*, 2003).

A imagem do ultra-som se baseia na exibição da energia acústica, refletindo várias interfaces do corpo. A interação entre energia acústica e interface acústica produz uma imagem bidimensional numa escala de cinza, conferindo informações dos órgãos e tecidos do corpo (JOHNSTON, 2001). O ultra-som recorre a altas freqüências de som, não detectáveis pelo ouvido humano, que percebe sons de freqüência entre 2 e 15 KHz (YEAGER & CONCANNON, 1990).

O som é propagado através de um cristal cerâmico chamado piezelétrico. A imagem é formada por ecos que são decodificados através de um aparelho computadorizado; esses ecos são refletidos por objetos sólidos e interfaces entre tecidos, os quais possuem impedâncias acústicas diferentes (GONÇALVES *et al*, 2000). Quanto mais próxima a impedância acústica entre tecidos, menor será o eco retornado. Chegando de volta ao transdutor, esse pequeno eco é transformado em impulsos elétricos e será apresentado sob a forma de pontos de luz sobre um fundo escuro, que formarão a imagem ultra-sonográfica na tela conversora (CARVALHO, 2004). É utilizada uma terminologia específica para descrever a interação do som com os tecidos: Hiperecogênico, hiperecóico ou hiperecóide- são termos sinônimos que se referem às estrutura que interagem com o som refletindo intensamente e produzindo ecos brilhantes na tela, em cor branca. Hipoecogênico, hipoecóico ou hipoecóide são sinônimos que se referem às estruturas que interagem com o som produzindo ecos esparsos. Anecogênico, anecóico ou anecóide- Esses termos sinônimos definem a ausência completa de ecos ou a completa transmissão do som. (CARVALHO, 2004).

2. Diagnóstico gestacional

Antes da utilização da ultra-sonografia, a palpação e o exame radiográfico eram os únicos meios de detectar a gestação nas cadelas sendo a ultra-sonografia gestacional superior à palpação e ao exame radiográfico no

diagnóstico de gestação (CARVALHO, 2004), além de não apresentar efeitos secundários nocivos (MIGLINO *et al.*, 2006), inclusive as ondas acústicas, são consideradas inócuas para a mãe, o feto e o operador (PAPP & FEKETE, 2003).

O exame ultra-sonográfico pré-natal tem sido de grande apoio ao clínico veterinário, que pode avaliar de forma sistemática todas as fases da gestação, controlando o crescimento fetal, através da biometria anatômica fetal, buscando a relação do tamanho e do peso intra-uterino com o peso real ao nascimento. Os parâmetros medidos mais importantes são os diâmetros biparietal, o torácico, a relação entre ambos e o comprimento céfalo-coccígeo (TEIXEIRA, 2002). É uma valiosa ferramenta na avaliação de pequenos aumentos uterinos, pois possibilita a diferenciação entre alterações patológicas e quadros gestacionais (GONZALEZ *et al*, 2003).

3. Aspectos fisiológicos e anatômicos do trato reprodutivo feminino

Muitas vezes não é possível avaliar o útero normal, não gravídico, ao exame ultra-sonográfico, principalmente os cornos uterinos, que na condição de normalidade, não possuem conteúdo em seu lúmen e se localizam adjacentes às alças intestinais, que podem conter gás em seu interior, causando reverberação, prejudicial à imagem das estruturas ao seu redor (CARVALHO, 2004).

Os cornos uterinos estão livremente dentro do abdome caudal. Eles são normalmente pequenos e podem facilmente ser encobertos pelo gás intestinal. O diâmetro do corno uterino geralmente mede menos de um centímetro, exceto em casos de piometra, lesões em massa ou na gestação (TEIXEIRA, 2002).

4. Gestação

O estabelecimento da gestação provoca uma série de alterações no organismo materno, de ordem hormonal, anatômica e comportamental. Uma delas, diz respeito às modificações anatômicas, que servem de suporte para o diagnóstico clínico. Tais alterações são evidenciadas no tamanho, simetria,

conteúdo e parede uterina. São de grau e intensidade variáveis dependendo do estágio gestacional (GONSALVES *et al*, 2002).

Ao considerar as características de uma gestação que pode ser descoberta através do ultra-som, é importante salientar, que a gestação não começa necessariamente no dia do acasalamento, e que os eventos devem ser relacionados ao período de proestro (pico de hormônio luteinizante) ou ao período de ovulação que ocorre dois dias depois. Isso pode ser considerado na cadela, onde uma prenhez pode ser o resultado de um acasalamento realizado cinco dias antes do período ovulatório ou cinco dias depois deste (ENGLAND *et al*, 2003).

5. Aspectos sonográficos nas diferentes fases da gestação

As imagens ultra-sonográficas do útero, placenta e membranas fetais nos permite a obtenção de informações preciosas do desenvolvimento do embrião e do feto, especialmente nos primeiros dias de gestação (ZAMBELLI, 2004).

Uma das primeiras características apresentadas pelo ultra-som durante a fase embrionária é o espessamento uterino que pode ser visualizado após o acasalamento ou inseminação artificial. Esse aspecto é decorrente da ação hormonal do ciclo estral (NYLAND e MATOON, 1995). Afirma ENGLAND (1990) que esse aumento pode ser detectado aos 7 dias de gestação, contudo, o aumento do diâmetro uterino ocorre em fêmeas não gestantes durante metaestro.

Pode-se estabelecer um diagnóstico definitivo de prenhez quando se identifica a vesícula gestacional (Figura 01), considerada o primeiro sinal específico da gestação que se caracteriza por uma bolsa anecogênica esférica (TEIXEIRA, 2002; CARVALHO, 2004), que com a evolução da prenhez torna-se alongada, visualizando-se uma dupla parede hiperecogênica separadas por uma linha hipoecogênica central (ZAMBELLI *et al*, 2002). Quando inicialmente detectada, a vesícula possui em média, 2 mm de diâmetro (ENGLAND *et al*, 2003) e cresce cerca de 1 mm por dia do 17° ao 30° dia (ENGLAND, 2006;

KUTZLER *et al*, 2003). Neste estágio é possível estimar o número de vesículas gestacionais examinando cuidadosamente o abdômen; contudo, o número fetal pode ser subestimado porque algumas vesículas gestacionais podem estar sobrepostas (ENGLAND e ALLEN, 1990).

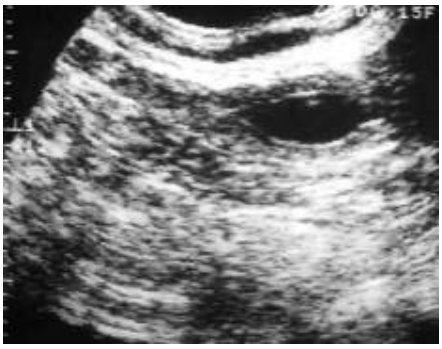

Figura 01- Demonstração da vesícula gestacional aos 22 dias após o pico de LH (FONTE: ENGLAND *et al,* 2003).

Dentro da bolsa gestacional, observa-se o embrião que pode ser prontamente identificado como uma estrutura hiperecogênica, homogênea, separada da parede uterina, se projetando para o interior da vesícula gestacional (Figura 02) (CARVALHO, 2004). Neste período de 22 a 25 dias o comprimento embrionário tem em média 15 mm e não é possível distinguir as formas embrionárias (ENGLAND e ALLEN, 1990). Com a evolução da gestação a organogênese pode ser acompanhada ecograficamente (SAMPAIO *et al,* 2002)

O dia da visualização de determinadas estruturas diferem entre si de acordo com os autores, em função da diferenciação racial e dos diferentes aparelhos e transdutores utilizados (CARVALHO, 2004).

Figura 02- Demonstração do embrião se projetando para o centro do saco gestacional aos 24 dias após o pico de LH, saco gestacional medindo 7 a 9 mm de diâmetro (FONTE: ENGLAND *et al* 2003).

Usando-se o ultra-som, o tempo de detecção inicial dos batimentos cardíacos depende da instrumentação, experiência e preparação do abdome. Contudo, eles nunca são detectáveis antes do 23° dia (CONCANNON, 2005). MIGLINO *et al* (2006) distinguiram os batimentos cardíacos e os movimentos do embrião a partir do 28° dia de gestação.

Podem-se observar ultra-sonograficamente as camadas da placenta na parede uterina por volta de 22 a 24 dias. Durante o 27° ao 30° dia de gestação pode-se observar a placenta zonária, entre o feto e as paredes do útero (ENGLAND *et al*, 2003). Segundo CARVALHO (2004) as membranas do saco vitelínico podem ser avaliadas a parir do 25° ao 28° dias e as membranas do alantóide do dia 27 ao dia 31.

Após o 32° dia é possível o reconhecimento da cabeça, corpo, cauda e, freqüentemente o cordão umbilical (ENGLAND e ALLEN, 1990).

De acordo com os trabalhos de ENGLAND (1990 e 2003) após 35 dias da fecundação, o útero está uniformemente aumentado de volume, devido à presença do fluido alantóide, que se apresenta anecóico ao redor do feto e entre o feto e a placenta, preenchendo toda a vesícula gestacional, nesse período da gestação.

A possibilidade de diferenciação do parênquima hepático do tecido pulmonar é possível por volta dos 38 a 42 dias, observando-se uma separação

bem evidente entre as regiões torácica e abdominal, por uma linha hiperecogênica entre as duas cavidades que representa o diafragma.

Conforme SAMPAIO (2002), o estômago e a bexiga ficam visíveis como áreas focais anecogênicas e ambos apresentam-se com diâmetros variáveis, seguindo as respectivas repleções no momento do exame. A circulação sanguínea do concepto pode ser visibilizada, através da veia fetal umbilical, artéria e ductos venosos. No 40° dia podemos observar a diferenciação das quatro câmaras cardíacas que se mostram com aspecto anecóico, entre as estruturas cardíacas ecóicas.

As cavidades oculares são vistas como áreas circulares anecóicas (ZAMBELLI, 2002) entre o 39º e o 47° dias de gestação (NYLAND e MATOON, 1995; CONCANNON, 2005) e o cristalino como estruturas hiperecóicas (ZAMBELLI, 2002).

Por volta dos 39 aos 45 dias de gestação pode-se visualizar os rins, bilateralmente simétricos (CONCANNON, 2005). São vistos como duas áreas elípticas situados ventro-lateralmene à coluna vertebral e isoecogênico ao fígado (ZAMBELLI *et al*, 2002). Inicialmente possui aparência hipoecogênica e pelve anecogênica e com a evolução da prenhez, esses órgãos adquirem um aspecto semelhante aos rins de um animal adulto, já com completa diferenciação entre as regiões cortical e medular (CARVALHO, 2004).

Por volta do 47° dia ocorre a completa mineralização das estruturas articulares e da ossatura restante, visualizando-se o esqueleto fetal completamente formado.

6. Viabilidade do concepto

Segundo CARVALHO (2004) a média da freqüência dos batimentos cardíacos é de 230 batimentos por minuto, com cerca de 214 bat/min, inicialmente, e de 238 bat/min, por volta de 40 dias. Normalmente, há uma redução desses valores quando está nas proximidades do parto. A viabilidade fetal pode ser

avaliada pelo coração do embrião, que se apresenta como uma pequena formação regularmente pulsante (SAMPAIO *et al,* 2002).

7. Estimativa do número de fetos

Conforme SAMPAIO (2002), a precisão do exame ultra-sonográfico para confirmação da prenhez, é incomparável, contudo, esta avaliação pode falhar quanto ao número de fetos, especialmente quando este for superior a quatro. Isto porque a imagem, visualizada na tela do monitor do equipamento, reproduz apenas pequenas secções transversais ou longitudinais do útero durante análise do abdome da fêmea, o que torna impossível a visualização integral do útero.

Com a evolução do processo de gestação, torna-se cada vez mais dificultada a distinção dos cornos uterinos que se encontram muito distendidos fazendo com que os fetos apareçam sobrepostos no exame ultra-sonográfico (ENGLAND e ALLEN, 1990).

Normalmente, o melhor momento para se estimar o número de fetos é no início da gestação (ENGLAND, 1992). Neste período são contadas as vesículas gestacionais e há uma menor sobreposição das mesmas. Em dias, um bom período seria por volta dos 30 dias (MIGLINO *et al.*, 2006).

Se houver a necessidade de confirmar o número exato dos conceptos, recomenda-se um exame radiográfico, por volta dos 45 a 50 dias de gestação, período em que ocorre a completa mineralização do esqueleto fetal (NYLAND e MATOON, 1995).

8. Estimativa da idade gestacional

Vários estudos foram feitos para se avaliar a idade gestacional, acompanhando o aparecimento ultra-sonográfico dos componentes internos do feto, porém estes estudos somente serão eficazes quando utilizados em raças específicas, podendo também indicar o desenvolvimento normal da prenhez. A cronometragem da visualização de certos órgãos pode ser mais preciso, para

estimar a idade gestacional, assim como a provável data do parto (ENGLAND, 2003).

Os diâmetros da cavidade coriônica e da cabeça fetal, (este último em corte transversal) são parâmetros mais acurados entre os dias 20 e 37, e 38 e 60 dias de gestação, respectivamente. O comprimento longitudinal fetal e o diâmetro do corpo, que é mensurado em corte transversal na região do fígado, são também significativos. O comprimento longitudinal fetal é difícil de ser mensurado após os 8 dias e pode ultrapassar o campo de imagem, devido ao tamanho e à flexão do feto (MIGLINO *et al.*, 2006).

A avaliação por via transabdominal é utilizada nas cadelas, para estimar a idade gestacional, determinar a posição dos fetos, e assim, instituir o planejamento de uma cesariana dependendo do posicionamento fetal e da completa formação do concepto (KUTZLER *et al*, 2003).

A idade da cadela e o número de fetos podem exercer influência na duração da gestação. Há uma correlação positiva entre a duração e o número de gestações; por outro lado, há uma correlação negativa entre o número de filhotes por ninhada e a duração da gestação (TEIXEIRA, 2002).

9. Anormalidades gestacionais

Dentre as principais anormalidades relacionadas a gestação, podem-se citar:

9.1) Reabsorção embrionária: Através da ecografia pode-se diagnosticar uma reabsorção embrionária quando observa-se uma diminuição do volume do embrião e aumento da ecogenicidade do fluido que envolve o concepto (fluido alantóide), que numa gestação viável esse é normalmente anecogênico e ainda, pode-se identificar partículas flutuantes em meio ao líquido. O diagnóstico poderá ser precisamente definido ao ser detectado ausência dos batimentos cardíacos e desintegração da massa embrionária (ENGLAND *et al*, 2003).

9.2) Aborto fetal: As características ultra-sonográficas do aborto precoce, são freqüentemente um aumento da ecogenicidade dos fluidos (alantóide e amniótico), seguidos por ausência dos batimentos cardíacos fetais, e às vezes um espessamento da parede uterina. Logo após a expulsão do feto o útero se apresenta semelhantemente ao útero da cadela pós-parto (ENGLAND *et al*, 2003).

10. Anormalidades fetais

Os achados ultra-sonográficos de morte fetal não determinam a causa, contudo é freqüentemente observada durante a primeira metade de gestação. Quando ocorre em cadelas antes dos 35 dias após o pico do LH, a maceração fetal e a reabsorção ocorrem rapidamente (TEIXEIRA, 2002).

ENGLAND *et al* (2003) observaram que angústia fetal e morte fetal, podem ocorrer em partos prolongados e de difícil execução, onde o feto permanece em um ambiente intra-uterino inadequado, sofrendo hipóxia e um dos sinais primários é a bradicardia. A freqüência cardíaca normal do feto tem sido descrita como o dobro da freqüência materna (NYLAND e MATOON, 1995).

Fetos inviáveis mostram ausência de movimentos e perda de morfologia identificável no primeiro dia após a morte, diminuindo, na maioria das vezes de tamanho e assumindo aparência de massa ovóide de ecogenicidade heterogênea (LAWLER, 1991).

11. Útero no pós-parto e suas anormalidades

A involução uterina pós-parto ocorre em 9 a 12 semanas, havendo a presença fisiológica de secreção hemorrágica durante quatro a seis semanas, pois durante esse período de involução, ocorre paralelamente a reconstrução do endométrio (MATTOS $ SILVA, 2001). Relata CARVALHO (2004) que a presença de secreção hemorrágica, pode ser motivo de preocupação para alguns proprietários, tornando-se necessário o acompanhamento ultra-sonográfico do útero posterior ao parto, para identificação de possíveis

alterações, tais como retenção fetal, retenção placentária, subinvolução do sítio placentário, metrites.

Através da ultra-sonografia é possível observar o diâmetro uterino, características da parede, espessura, conteúdo luminal e os sítios placentários, que são caracterizados como espessamentos hipoecogênicos, ovóides, focais adjacentes ao endométrio no plano transversal.

A subinvolução parcial do útero pode ocorrer em cadelas pós-parto. A etiologia não é bem conhecida, porém, alguns dos casos são caracterizados por uma descarga hemorrágica vulvar intermitente por 3 a 6 meses depois do parto, em algumas cadelas observa-se a regressão espontânea quando retorna o estro (ENGLAND, *et al*, 2003).

A retenção placentária é rara em cadelas, é comumente diagnosticada com base numa descarga vulvar persistente com coloração esverdeada (ENGLAND *et al*, 2003). Geralmente a placenta é expulsa em 15 minutos após o nascimento do último filhote (LAVOR *et al*, 2004). Esta alteração pode ser diagnosticada pelo ultra-som, porém, coágulos de sangue e debris celulares, podem persistir dentro do útero depois da parição e ser confundidos com as sobras do tecido placentário (ENGLAND *et al*, 2003).

Por fim, a ultra-sonografia é um diagnóstico de tecnologia avançada que tem muito para oferecer aos clínicos veterinários e aos profissionais que se especializam em reprodução canina. A imagem de ultra-som tem um papel fundamental na documentação de eventos fisiológicos normais como também no diagnóstico e acompanhamento da gestação. Além disso, é particularmente satisfatório para a descoberta de mudanças patológicas, dentro da área de reprodução, que pode ser demonstrada através de mudanças no tamanho, contornos, formas e arquitetura interna dos órgãos do feto e da mãe (ENGLAND *et al*, 2003).

CONCLUSÃO

Após analise literária podemos concluir que a ultra-sonografia é um método de diagnóstico gestacional mais seguro ao alcance dos clínicos veterinários, por não oferecer riscos radioativos para os indivíduos envolvidos no exame. Este exame também permite avaliação periódica em tempo real da gestação, bem como avalia o crescimento fetal, por meio da mensuração dos diâmetros biparietal, abdominal e torácico. Pode-se estimar a data do parto e possibilita a diferenciação entre patologias uterinas e estados gestacionais.

REFERÊNCIAS BIBLIOGRÁFICAS

CARVALHO,C. F. Ultra-sonografia em pequenos animais. 1ªed. São Paulo: Roca, 2004.365p.

CONCANNON, P. W. Canine pregnancy: predicting parturition and timing events of gestation 2000. *In*: Recent advances in small animal reproduction. Disponível em: http://www.ivis.org/advances/Concannon/ concannon /chapter_frm.asp?LA=1>. Acesso em 10.fev.2005.

ENGLAND, C. G. W.; YEAGER, A. E.; CONCANNON, P. W. Ultrasound Imaging of the Reproductive Tract of the Bitch. International Veterinary Information Service. 2003.

ENGLAND, C. G. W.; ALLEN, W. E. Diagnosis of pregnancy and pyometra in the bitch using real-time ultrasonography. Veterinary Annual, v.30, p.217-222, 1990.

ENGLAND, G. C.; RUSSO, M. Ultrasonographic characteristics of early pregnancy failure in bitches. *Theriogenology*, v.66, p.1694-1698, 2006.

GONÇALVES, G. F.; PIPPI, N. L.; RAISER, A. G.; MAZZANTI, A.; OLIVEIRA, S. T. de; NEVES, J. P.; LEOTTE, A. M.; HINTZ, C. W. Biometria ultra-sonográfica bidimensional em tempo real do globo ocular de cães.Ciência Rural, Santa Maria,v 30, n3,p 417-420.2000.

GONSALVES, P. B. D.; FIGUEIREDO, J. R. de; FREITAS, V. J. de F. Biotécnicas aplicadas à reprodução animal. São Paulo: Livraria Varela. 2002.

GONZALEZ, J. R. M.; SALGADO, A. B.; FAUSTINO, M.; IWASAKI, M. Estudo comparativo entre a radiologia e a ultra-sonografia no diagnóstico da piometra. Clínica Veterinária, Ano VII, n. 44, maio/junho, 2003.

JOHNSTON, S.D.; ROOT KUSTRITZ, M.V.; OLSON, P.N.S. (Ed.). *Canine and feline theriogenology*. Philadelphia: Saunders, 2001.

KOYAMA, H. Ultrasonographic evaluation abdominal organs in veterinary medicine. International Congress series. 1274: 192-194, 2004.

KUTZLER, M.A.; YEAGER, A.E.; MOHAMMED, H.O.; MEYERS-WALLEN, V.N. Accuracy of canine parturition using fetal measurements obtained by ultrasonography. *Theriogenology*, v.60, p.1309-1317, 2003.

LAVOR, M.S.L.; POPERMAYER, L.G.; NISHIYAMA, S.M.; DUARTE, T.S.; FIGUEIRAS, R.R.; ODENTHAL, M.E. Efeitos fetais e maternos do propofol, etomidato, tiopental e anestesia epidural em cesarianas eletivas de cadelas. *Ci Rur*, v.34, p.1833-1839, 2004.

LAWLER, D.F. Canine and feline periparturient problems. *In*: Cain J, Lawlwe DF (Ed.). *Small animal reproduction and pediatrics*. St. Louis, Missouri:Ralston Purina Co, 1991. p.20-51.

MATTOS, M.R.F.; SILVA, L.D.M. Avaliação morfológica de estruturas embrionárias caninas no período de préimplantação. *Ci Anim Supl*, v.11, p.150-153, 2001.

MIGLINO, M.A.; AMBROSIO, C.E.; MARTINS, D.D.; WENCESLAU, C.V.; PFARRER, C.; LEISER, R. The carnivore pregnancy: the development of the embryo and fetal membranes. *Theriogenology*, v.66, p.1699-1702, 2006.

NYLAND, T. G.; MATTON, J. S. Veterinary Diagnostic Ultrasound. Philadelphia, WB Saunders, 1995.

PAPP, Z.; FEKETE, T. The evolving role of ultrasound in obstetrics/genecology practice. International Journal of Genecology and Obstetrics. V.82, p 339- 346, 2003.

SAMPAIO, R.L.; SAMPAIO, R.; LACERDA, M.S. Ruptura de útero em cadelas gestantes após a aplicação de ocitocina: relato de 2 casos. In: Congresso Brasileiro de Medicina Veterinária (Conbravet), 19, 2002, Gramado, RS. Anais...Gramado: Conbravet, 2002. CD-ROM

TEIXEIRA, M. J. D. Avaliação da idade gestacional de cadelas da raça rottweiller através das mensurações fetais pela ultra-sonografia. Revista Brasileira de Reprodução Animal, Suplemento 5, p. 157-159, 2002.

ZAMBELLI, D.; CASTAGNETTI, C.; BELLUZZI, S.; PALADINI, C. Correlation between fetal age and ultrasonographic measurements during the second half of pregnancy in domestic cats (Felis catus). Theriogenology. v.62, p1430–1437, 2004.

ZAMBELLI, D.; CANEPPELE, B.; BASSI, S.; PALADINI, C. Ultrasound aspects of fetal and extrafetal structures in pregnant cats. Journal of Feline Medicine in Surgery, v.4, p.95-106, 2002.

YEAGER, A.E.; CONCANNON, P.W. Association between the preovulatory LH surge and the early ultrasonographic detection of pregnancy and fetal heart-beats in beagle dogs. *Theriogenology*, v.34, p.655-665, 1990.